

GOBIERNO DE CHILE
MINISTERIO DE SALUD

Guía Clínica

RETINOPATÍA DEL PREMATURO

SERIE GUÍAS CLÍNICAS MINSAL
2009

MINISTERIO DE SALUD. Guía Clínica RETINOPATÍA DEL PREMATURO.
SANTIAGO: Minsal, 2009.

Todos los derechos reservados. Este material puede ser reproducido total o parcialmente para fines de diseminación y capacitación. Prohibida su venta.

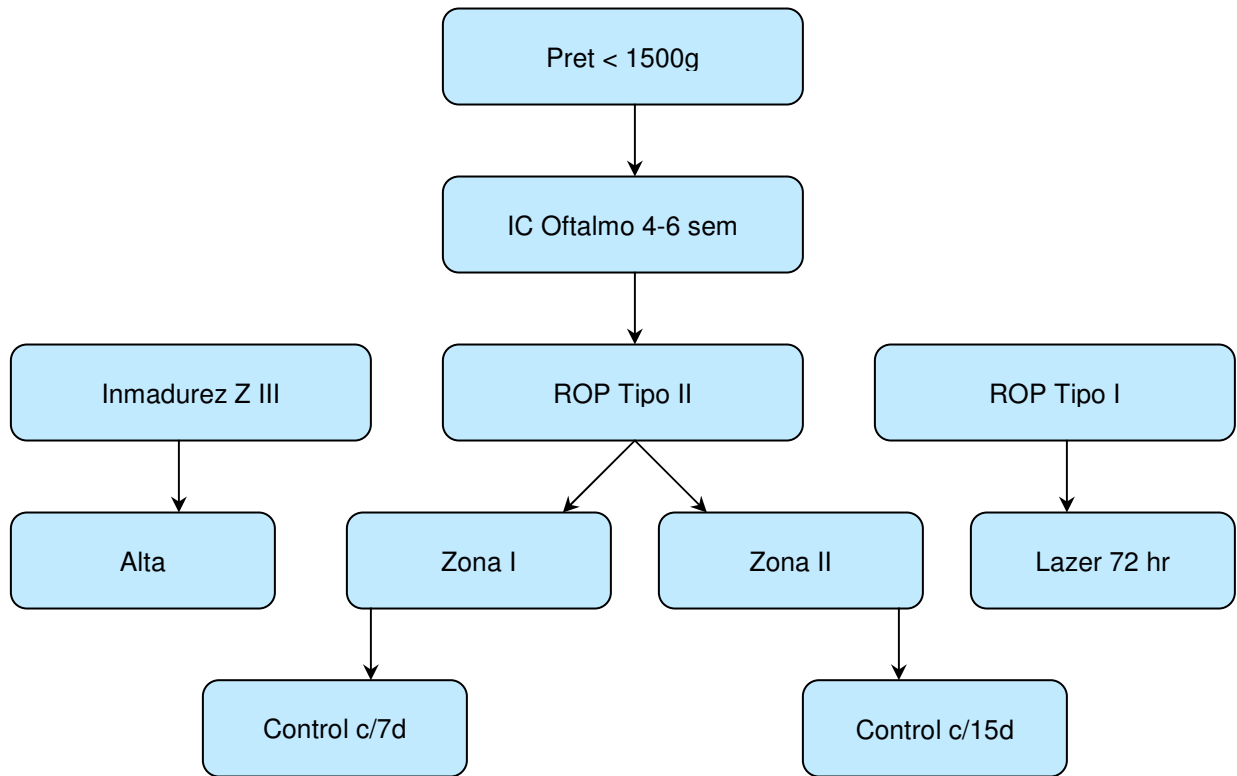
ISBN:

Fecha de publicación: Febrero 2010

ÍNDICE

Flujograma.....	4
1. INTRODUCCIÓN	6
1.1 Descripción y epidemiología del problema de salud	6
Clasificación de ROP.....	6
1.-Etapas clínicas:.....	7
2.-Zonas comprometidas:.....	7
3.- Extensión de la Enfermedad:.....	8
1.2 Alcance de la guía	9
a. Tipo de pacientes y escenario clínico a los que se refiere la guía	9
b. Usuarios a los que esta dirigida la guía.	10
1.3 Declaración de intención.....	10
2. OBJETIVOS	11
Objetivos generales:	11
Objetivos específicos	11
3. RECOMENDACIONES	12
3.1 Preguntas clínicas abordadas en la guía.....	12
3.2 Prevención primaria	12
Prevención del parto prematuro.....	12
3.3 Sospecha diagnóstica	13
Examen de fondo de ojo:.....	13
3.4 Hallazgos del examen para Sospecha:	14
3.5 Tratamiento	15
Reaplicación de láser:	15
Complicaciones de tratamiento con láser:.....	16
Cirugía vitreoretinal:.....	16
Nuevas terapias:.....	17
3.6 Seguimiento	17
Controles post cirugía:	17
3.7: Alta:	18
4. IMPLEMENTACIÓN DE LA GUÍA.....	19
4.2 Diseminación.....	19
4.3 Evaluación del cumplimiento de la guía	19
5. DESARROLLO DE LA GUÍA.....	20
5.1 Grupo de trabajo	20
5.2 Declaración de conflictos de interés	20
5.3 Validación de la guía.....	21
5.4 Vigencia y actualización de la guía:.....	21
ANEXO 1. Hoja de informe de fondo de ojo	22
ANEXO 2. Preparación para fondo de ojo	23
ANEXO 3. Material requerido para screening de ROP	24
ANEXO 4: Niveles de Evidencia y Grados de Recomendación	25
REFERENCIAS	26

Flujograma



Factores de riesgo

Antecedentes

Prematuro < de 1500g y/o < de 32 semanas

Oxigenoterpia

Inestabilidad clínica primeras semanas de vida

Días de ventilación mecánica

Restricción de crecimiento

Examen Físico

Examen de fondo de ojo realizado por oftalmólogo capacitado desde las 4-6 semanas de vida y hasta la vascularización total de la retina (39-41 semanas)

Recomendaciones Claves

Recomendaciones	Grado recomendación
Realizar examen de fondo de ojo (screening) a todos los recién nacidos menores de 32 semanas y/o de 1500g.desde las 4 – 6 semanas de vida	A
Repetir examen hasta la vascularización de la retina	A
Retinopatía umbral realizar fotocoagulación con lásser	A
Retinopatía 4A realizar vitrectomía	A

1. INTRODUCCIÓN

1.1 Descripción y epidemiología del problema de salud

La Retinopatía del prematuro (ROP) es una enfermedad proliferativa de los vasos sanguíneos de la retina, de origen multifactorial, producida por la existencia de una retina inmadura y solo parcialmente vascularizada al producirse el nacimiento prematuro.

La retina humana es avascular hasta las 16 semanas de gestación, después comienza a proliferar una red arteriovenosa que parte en el nervio óptico y que avanza hacia el borde anterior de la retina. A las 32 semanas de gestación, la periferia nasal se encuentra vascularizada, lo que no ocurre en la zona temporal de la retina hasta las 40-44 semanas postconcepcional.

La retina inmadura del prematuro puede seguir un proceso de desarrollo normal luego del nacimiento alcanzando la madurez retinal sin desarrollar ROP. En otros casos puede producirse una alteración del proceso de desarrollo retinal normal generando la retinopatía.

Esta patología se suele presentar en dos fases: I o aguda y II de proliferación tardía o crónica. Cuando se produce un nacimiento prematuro, el proceso de vasculogénesis, que es el proceso de formación normal de los vasos de la retina, puede alterarse, dado que cambia el ambiente intrauterino de relativa hipoxia y niveles fisiológicos del factor de crecimiento de endotelio vascular (VEGF), a un ambiente de relativa hiperoxia y bajos en VEGF. La formación de los vasos de la retina se detiene produciéndose una zona demarcada entre retina vascular y avascular (Fase I: 22-30 semanas de gestación). Como el ojo sigue creciendo sin un crecimiento de los vasos de la retina, se produce hipoxia y aumento de los niveles de VEGF lo cual estimula la angiogénesis (vascularización anormal) entre la retina vascular y avascular (Fase II: 31-45 semanas) (2). En etapas posteriores, estos vasos de neoformación pueden traccionar y desprender la retina y conducir a la ceguera.

La retinopatía del prematuro en sus etapas iniciales puede también regresar en forma espontánea y la retina completar su vascularización en forma normal.

En relación a los factores de riesgo de desarrollar retinopatía, el más reconocido es la prematuridad, a menor edad gestacional, mayor riesgo de presentarla, al igual que la condición de gravedad las primeras semanas de vida. En estudios nacionales se ha establecido que el tiempo de estadía hospitalaria, los días de ventilación mecánica y la inestabilidad ventilatoria (episodios de apnea con bradicardia e hipercapnia) se relacionaron con la aparición y gravedad de la ROP (3)

Clasificación de ROP

Para clasificar la enfermedad y tomar decisiones respecto del momento más adecuado para tratar se han utilizado clásicamente 3 elementos:

- 1.- Etapas clínicas
- 2.- Zonas comprometidas
- 3.- Extensión de la misma

1.-Etapas clínicas:

El Comité for the Classification of Retinopathy of Prematurity (1984) describió cinco etapas por las que pasa el problema:

Etapa 1: Se puede observar una línea de demarcación entre el área de la retina vascularizada y la zona avascular de ésta.

Etapa 2: aparece un lomo o “ridge” que se extiende por fuera del plano de la retina.

Etapa 3: proliferación fibrovascular a partir del ridge

En aquellos pacientes que cursan con una retinopatía principalmente ubicada en zona I en etapa 2, puede no haber desarrollo del ridge o lomo, el cual es reemplazado por una arcada arteriovenosa que demarca el límite entre retina vascular y avascular en todo su perímetro o parcialmente y, en estos casos, la etapa 3 suele ser reemplazada por una proliferación fibrovascular plana ubicada en las áreas cercanas al límite entre retina vascular y avascular, la que clínicamente es observada como una red de encajes de neovasos o como un área más rosada en dicha ubicación.

Etapa 4: desprendimiento de retina subtotal. Esta etapa se subdivide en:

A: Sin compromiso foveal: este desprendimiento retinal es de muy mal pronóstico si no se trata precozmente con cirugía vitreo-retinal, evolucionando a etapa 4B y 5, representa una verdadera ventana terapéutica

B: con compromiso foveal: representa una etapa más avanzada de desprendimiento de retina que compromete el centro visual y que generalmente llegará al desprendimiento total. Su pronóstico visual es peor que en los casos 4 A y también requiere cirugía vitreo-retinal en forma urgente.

Etapa 5: desprendimiento total de retina. Tiene muy mal pronóstico visual, su manejo quirúrgico ofrece un mejor pronóstico que la historia natural de la enfermedad, logrando en los casos exitosos visión de deambulación o de luz y sombra.

2.-Zonas comprometidas:

El ojo se divide en tres zonas:

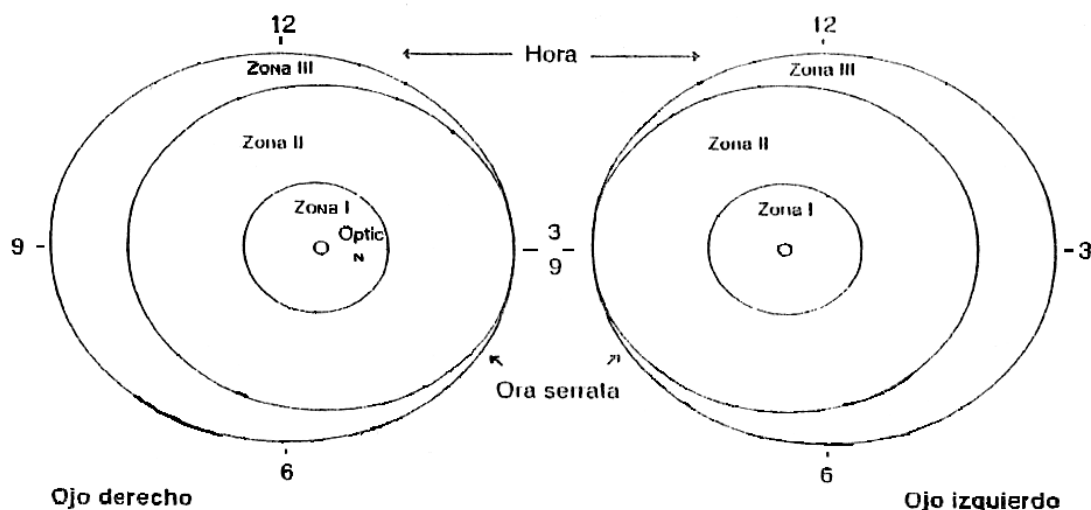
Zona I: Zona más posterior que se extiende desde el nervio óptico hasta dos veces la distancia papila- mácula, o 30° en todas direcciones a partir del nervio óptico. Es la zona menos comprometida, pero de mayor gravedad de la ROP. Sus características clínicas y su tratamiento tienen peculiaridades que deben ser consideradas al momento del tratamiento. (Se define clínicamente como el área retinal que se observa a través de una lupa de 28 dioptrías desde el borde nasal del nervio óptico hasta el límite temporal de la imagen otorgada por la lupa).

Zona II: Zona media que se extiende desde el límite externo de la zona I hasta la ora serrata del lado nasal y aproximadamente hasta el ecuador del lado temporal.

Zona III: Esta es la zona externa que se extiende desde el borde externo de la zona II, en forma de semicírculo hacia la ora serrata.

3.- Extensión de la Enfermedad:

Se refiere al área de la retina comprometida, para lo cual se divide el ojo en forma horaria por sectores.



Enfermedad plus: Se define como la presencia de tortuosidad y dilatación vascular de arterias y venas de la retina en al menos 2 cuadrantes del polo posterior). Es un indicador importante de actividad de la ROP y marca un punto clave en la decisión de tratamiento

ROP posterior agresiva AP-ROP

Previamente conocida como enfermedad rush, ahora se denomina ROP posterior agresiva. AP-ROP es una forma poco común, severa, rápidamente progresiva con signos clínicos atípicos, que ocurre en zona I y región posterior de zona II.

Se caracteriza por enfermedad plus prominente en los cuatro cuadrantes y sin una unión demarcatoria típica entre zona vascular y avascular de la retina. Esto puede dar la apariencia de menor neovascularización y generalmente no progresa a los estadios clásicos de ROP 1 a 3. En este tipo de ROP la sola aplicación de láser tiene malos resultados y en alto porcentaje evoluciona a desprendimiento de retina a pesar del tratamiento. Se piensa que la causa de este tipo diferente de ROP se debe a una alteración de la vasculogénesis inicial de la retina y no a angiogénesis.

En países desarrollados ha disminuido la incidencia de ROP; diversas publicaciones reportan una incidencia de 20.3% de cualquier tipo de ROP en menores de 1500g., sin embargo, en países en desarrollo es aún una causa importante de ceguera en este grupo de recién nacidos.

En Chile en el periodo comprendido entre 2000-2004 nacieron 9716 niños entre 23 y 31+6 semanas y/o menores de 1500g., lo que constituye 0.99% del total de RNV del periodo (1). La sobrevivida global de este grupo aumentó durante el quinquenio de 70 a

76% (7384), observándose un aumento significativo en el tramo de peso 750-990g de 58 a 70%.

La incidencia de ROP según edad gestacional se muestra en la siguiente tabla

EG	N	N° ROP	%ROP III plus (-)	ROP quirúrgica
23	12	10	50	10
24	87	49	37	24
25	213	123	44	22
26	379	168	36	22
27	536	216	33	18
28	880	261	25	10
29	861	179	17	5
30	1384	186	12	5
31	1322	121	18	8
Total	5674	1313	26	13

La incidencia de ROP el año 2000 fue de 20% con 5% de tratamiento quirúrgico, sin embargo para el quinquenio 2000-2004 la incidencia fue de 23.1% y un 13 % de los casos requirió cirugía, esto puede explicarse por la mayor sobrevida de prematuros más pequeños al final del periodo y a un mejor diagnóstico.

La retinopatía del prematuro es una causa importante de ceguera en los países en desarrollo. En Chile, se realizó estudio en escuelas de ciegos demostrándose que el 18% de las causas era secundaria a ROP, al separar por edad se estableció que en niños mayores de 10 años ROP era responsable del 10% de los casos y en los < 10 años del 24% (4). Según el reporte nacional, entre el 4 a 5% de los niños menores de 1000g. que sobreviven son legalmente ciegos, es decir tienen una visión < 20/200, considerando el ojo mejor y con mejor corrección (3).

Se debe mencionar que los niños prematuros tienen más incidencia de estrabismo y miopía y esto se acentúa si han presentado ROP.

La pesquisa precoz, mediante la realización de fondo de ojo desde las 4 – 6 semanas de edad en todos los menores de 1500g. y/o < 32 semanas, el que debe repetirse cada 2 semanas o antes según los hallazgos del examen hasta que se cumplan los criterios de alta, permiten un diagnóstico precoz y mejor pronóstico visual.

1.2 Alcance de la guía

a. Tipo de pacientes y escenario clínico a los que se refiere la guía

- Todo RN prematuros menores de 32 semanas y/o menores de 1500 g., independiente de sus condiciones al nacer y su evolución clínica inicial.

b. Usuarios a los que esta dirigida la guía.

Esta guía ha sido escrita para ser usada por:

- Médicos Neonatólogos
- Médicos Pediatras
- Médicos de atención primaria que hacen control de prematuros
- Médicos que realizan seguimiento de recién nacidos de alto riesgo
- Matronas y enfermeras de neonatología
- Médicos oftalmólogos
- Equipo de rehabilitación: Fisiatras, kinesiólogos, terapeutas, psicólogos

1.3 Declaración de intención

Esta guía no fue elaborada con la intención de establecer estándares de cuidados para pacientes individuales, los cuales solo pueden ser determinados por profesionales competentes sobre la base de toda información clínica acerca del caso, y están sujetas a cambio, conforme al avance del conocimiento científico, las tecnologías disponibles en cada contexto en particular, y según evolucionan los patrones de atención. En el mismo sentido, es importante hacer notar que la adherencia a las recomendaciones de la guía no asegura un desenlace exitoso en cada paciente.

No obstante lo anterior, se recomienda que las desviaciones significativas de las recomendaciones de esta guía o de cualquier protocolo local derivado de ella, sean debidamente fundadas en los registros del paciente.

En algunos casos las recomendaciones no aparecen avaladas por estudios clínicos, porque la utilidad de ciertas prácticas resulta evidente en sí misma, y nadie consideraría investigar sobre el tema o resultaría éticamente inaceptable hacerlo. Es necesario considerar que muchas prácticas actuales, sobre la que no existe evidencia, pueden de hecho ser ineficaces, pero otras pueden ser altamente eficaces y quizás nunca se generen pruebas científicas de su efectividad. Por lo tanto la falta de evidencia no debe utilizarse como única justificación para limitar la utilización de un procedimiento o el aporte de recursos.

2. OBJETIVOS

Objetivos generales:

- Promover la detección y tratamiento precoz de la Retinopatía del prematuro en los menores de 1500g. y/o menores de 32 semanas.
- Disminuir la incidencia de discapacidad visual secundaria a ROP IVB y V.
- Orientar y promover el seguimiento de los prematuros portadores de ROP, especialmente los que han requerido cirugía con el fin de detectar alteraciones tardías.

Objetivos específicos

- Realizar screening, a través de examen de fondo a todos los menores de 1500g. y/o menores de 32 semanas de gestación a partir de las 31 semanas post concepcional o 4 semanas postnatal.
- Promover la continuidad del control oftalmológico hasta que se cumpla con alguno de estos criterios: 1. Madurez vascular en zona III después de las 37 semanas, 2. Etapa 1 en zona III después de las 45 semanas y ROP tipo 2 (no tratada con láser) en regresión después de la 45 semanas
- Realizar tratamiento oportuno una vez pesquisada una ROP quirúrgica.
- Fomentar el control oftalmológico anual hasta al menos los 7 años de vida y luego periódicamente.
- Aumentar las coberturas y acceso a las prestaciones de alta complejidad.

3. RECOMENDACIONES

3.1 Preguntas clínicas abordadas en la guía

- ¿Se puede hacer prevención primaria de la Retinopatía del prematuro?
- ¿En qué parte de la red se debe identificar al recién nacido de riesgo?
- ¿Cuál es el rol del oftalmólogo en el diagnóstico y tratamiento del paciente de riesgo?
- ¿Qué examen debe realizar y con qué periodicidad?
- ¿Cuál es el tratamiento, en caso de confirmarse el diagnóstico, que se explica a los padres?
- ¿Cuáles son las complicaciones del tratamiento?
- ¿Cuándo se indica cirugía vitroretinal?
- ¿Cuáles son las secuelas o problemas visuales secundarios a ROP en sus diferentes etapas?

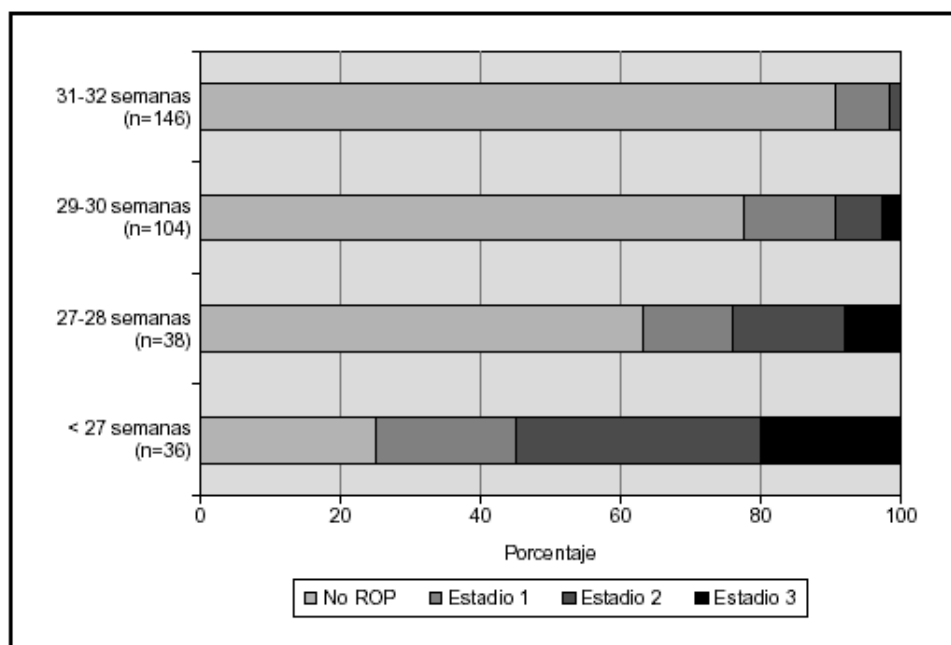
3.2 Prevención primaria

Prevención del parto prematuro

Evitar saturación mayor de 95%:

Cuando se produce un nacimiento prematuro, se produce 1° detención del desarrollo de los vasos de la retina y daño de las células precursoras de los vasos sanguíneos normales secundario a ambiente de hiperoxia, como el crecimiento ocular continúa se produce un ambiente de hipóxía lo que estimula la liberación de factores que inducen el crecimiento anormal de ellos. A mayor prematuridad, mayor incidencia y gravedad de la ROP

**Distribución de ROP según edad gestacional y estadio
(Grunauer N, Sanza, et al. 2003 6/id)**



3.3 Sospecha diagnóstica

- Mediante examen de fondo de ojo por oftalmólogo con experiencia en retinopatía del prematuro.
- Este examen se realizará a: Los recién nacidos menores de 1500g. y/o menores de 32 semanas
- Niños de mayor edad gestacional y peso en que su condición clínica o patología concomitante lo haga de alto riesgo de desarrollar ROP.
- El primer examen debe realizarse a las 4 semanas post nacimiento y no antes de las 31 semanas de edad postconcepcional (Evidencia A) y hasta que se cumpla con alguno de estos criterios:
 1. Madurez vascular en zona III después de las 37 semanas.
 2. Etapa 1 en zona III después de las 45 semanas.
 3. ROP tipo 2 (no tratada con láser) en regresión después de la 45 semanas.
 4. Los vasos de la retina se hayan desarrollado hasta la ora serrata.
 5. temporal o hasta que la enfermedad regrese post tratamiento.

En casos especiales y según criterio del neonatólogo por gravedad y patologías concomitantes el examen podrá ser indicado antes de las 31 semanas.

El intervalo entre fondos de ojo, hasta el alta oftalmológica depende de los hallazgos del examen realizado.

En niños muy pequeños en que se detecte madurez retinal en un primer examen, se debe corroborar en un segundo examen dentro de las dos semanas siguientes. Esto básicamente por el riesgo de confundir la vasculatura coroidea con vasos retinales en ROP posteriores.

Examen de fondo de ojo:

1. Debe ser realizado en la sala de neonatología donde se encuentra hospitalizado el recién nacido.
2. Debe dilatarse ambas pupilas mediante la administración de colirio de Tropicamida) y Fenilefrina 2,5% y la aplicación de anestesia tópica Proparacaina en gotas (Anexo 2)
3. Unidad debe estar oscura para facilitar el procedimiento
4. Se instalan separadores de párpados para prematuros
5. Evaluación del fondo de ojo mediante oftalmoscopio binocular indirecto con lente de 20 y 28 dioptrías. Primero se observa el polo posterior, para ver si existe o no una enfermedad plus, dado que si el niño llora durante el examen, los vasos se ingurgitarán como efecto del llanto, lo que puede inducir a errores. Después se observa la periferia temporal, que corresponde al último sector en vascularizarse y donde se produce con más frecuencia la ROP. A continuación se sigue observando la periferia nasal. Se repite el procedimiento en el otro ojo.

Si la periferia nasal y temporal no muestran ROP severa, no es necesario evaluar los sectores superior e inferior; por el contrario, si existe una ROP avanzada, se deben evaluar todos los cuadrantes: **Es importante recordar que en aquellos casos en que la ROP se manifiesta más a nasal, el pronóstico de su evolución es más grave.**

6. Enfermera debe realizar medidas de contención para calmar al recién nacido durante el examen: poner chupete, dar solución glucosada 5%, organizarlo, etc.

La frecuencia de los exámenes dependerá del grado de patología que se encuentre en el último examen realizado al recién nacido:

Tabla: Frecuencia de examen

2-3 veces por semana	ROP Zona I Etapa 2
	ROP Zona II Etapa 3
1 vez por semana	Inmadurez retinal zona I o ROP Zona II Etapa 2
	ROP en regresión Zona I
Cada 2 semanas	ROP Zona II Etapa 1
	ROP en regresión Etapa 2
Cada 3 semanas	No ROP zona II
	ROP Zona III Etapa 1 ó 2
	ROP Zona III en regresión

3.4 Hallazgos del examen para Sospecha:

Si en fondo de ojo se observa en polo posterior de la retina vasos venosos dilatados y arteriales tortuosos en al menos 2 cuadrantes, se habla de **enfermedad plus**, que es lo que establece la necesidad de tratamiento. El Comité Internacional para la Clasificación de ROP definió recientemente la **enfermedad preplus** en la que se observan anomalías del polo posterior que son insuficientes para el diagnóstico de enfermedad plus, pero que demuestran más dilatación venosa y más tortuosidad arterial de lo normal. Si la enfermedad plus se encuentra en 5 horas continuas u 8 horas acumuladas en etapa 3, en zona I o II se trata de **Enfermedad umbral**.

La enfermedad umbral es aquella en que la ROP se encuentra en un punto de evolución en la que existe una probabilidad estadística de un 50% hacia la evolución a la ceguera.

Esta corresponde a la indicación de tratamiento clásicamente aceptada para enfermedades en Zona II. Sin embargo, el criterio actual más aceptado para el tratamiento corresponde a las normas dadas en el estudio ETROP con las cuales la posibilidad de una evolución desfavorable tanto en zona I como zona II disminuyen significativamente al realizarse el tratamiento más precozmente, en etapa preumbral.

Según este estudio se divide la ROP preumbral en:

ROP tipo 1:

- ROP Zona I Cualquier etapa de ROP con enfermedad plus
- ROP Zona I etapa 3 sin plus
- ROP Zona II etapa 2 ó 3 con enfermedad plus

ROP tipo 2:

- ROP en Zona I etapa 1 y 2 sin enfermedad plus
- ROP en Zona II etapa 3 sin enfermedad plus

Toda ROP tipo 1 debe ser tratada dentro de las 72 horas de diagnóstico.

Las ROP tipo 2 se recomienda observación continua y frecuente

Es importante señalar que, al momento de hacer el diagnóstico, en un mismo niño pueden coexistir distintas etapas clínicas de la enfermedad y que para su manejo adecuado, se debe abordar la situación considerando aquella de mayor gravedad.

3.5 Tratamiento

Una vez hecho el diagnóstico de ROP que requiere tratamiento el RN debe ser trasladado a centro de referencia nacional, donde oftalmólogos expertos realizaran confirmación diagnóstica y eventual tratamiento.

La finalidad del tratamiento es producir la ablación de la retina avascular para impedir la proliferación de los neovasos anormales, antes que produzcan el desprendimiento de la retina.

La ablación de la retina avascular se puede realizar mediante crioterapia o láser.

La crioterapia fue el primer tratamiento empleado y ha sido reemplazado por láser que ha demostrado ser menos traumático, ser más fácil de aplicar en retinopatía posterior y tener menos efectos adversos. (Evidencia A)

La fotocoagulación con láser se realiza con equipo de láser diodo 810. El haz de láser alcanza la retina avascular a través de la pupila dilatada por lo que la posibilidad de daño de esclera y tejidos circundantes es mínima.

Se hará tratamiento con láser como primera elección al 100% de los niños que le requieran. (Evidencia A).

Toda ROP tipo 1 debe ser tratada antes de las 72 horas de hecho el diagnóstico, ya que una vez que alcanza la enfermedad umbral, la regresión espontánea es baja y sobre el 95% de los casos evoluciona naturalmente hacia un desprendimiento de retina.

El tratamiento con láser debe realizarse en paciente estable, bajo anestesia general, idealmente en pabellón, lo que facilita un tratamiento primario de alta calidad. Si las condiciones del recién nacido impiden su traslado, se podrá realizar la cirugía láser en la unidad de recién nacidos, bajo anestesia general o sedoanalgesia si el niño(a) esta en ventilación mecánica.

Post tratamiento el recién nacido debe recibir gotas oftálmicas de antibióticos y corticoides como antiinflamatorio. Y debe controlarse dentro de las 48 horas a 7 días después del procedimiento

Reaplicación de láser:

Algunos de los pacientes tratados con láser, aunque este haya sido aplicado correctamente, pueden mantener una progresión de la enfermedad con incluso un empeoramiento progresivo, si no se ha producido un desprendimiento de retina, se puede reaplicar láser.

El porcentaje de niños que requiere retratamiento es mínimo y no debe confundirse la ausencia de respuesta al láser con la leve progresión que presenta la ROP los días inmediatamente siguientes a la aplicación de este: La necesidad de retratamiento debe ser evaluada entre los 7 y 15 días siguientes.

Complicaciones de tratamiento con láser:

- Formación de cataratas.
- Hemorragias del segmento anterior y vítreo.
- Adhesión del iris al cristalino.
- Disminución de presión intraocular.

Cirugía vitreoretinal:

Se debe realizar en todos aquellos pacientes, en que habiéndose realizado láser, no se obtuvo el resultado deseado, es decir, no hubo regresión de la enfermedad o esta evolucionó a un desprendimiento retinal etapa 4A, 4B ó 5 y en aquellos casos que sin intervenciones previas avanzan hacia el desprendimiento de retina (Evidencia B).

Los mejores resultados se obtienen cuando el tratamiento se realiza en etapa 4A

La vitrectomía es un tipo de cirugía de alta complejidad cuyo objetivo es eliminar los factores que producen el desprendimiento retinal traccional, siendo estos vítreo y membranas fibrovasculares. El tejido proliferativo fibrovascular anormal puede llegar a tomar contacto con el cristalino, el que en ocasiones deberá ser extraído durante la cirugía.

Los conceptos de la vitrectomía en RN prematuros no son completamente homologables a los de una vitrectomía del adulto, por ende quien las realice deberá estar debidamente capacitado en esta técnica.

Existe la posibilidad de realizar las vitrectomías utilizando indistintamente las técnicas 20G, 25G o una combinación de ambas (mixtas), debiéndose elegir la más adecuada, basándose en la gravedad y estadio de la ROP que el niño presente.

Una vez eliminados los factores de tracción, la retina se reaplicará en un periodo de tiempo variable, que puede ser de meses y puede ser total o parcial, dependiendo de la etapa en que se realizó la intervención. Debido a que el ojo del niño se encuentra en periodo de crecimiento, un porcentaje requerirá reintervención para mejorarlo, o al menos, mantenerlo estable en el tiempo.

En etapas tardías de diagnóstico, la decisión de operar un desprendimiento crónico, es decir, de más de seis meses de evolución, dependerá de las características clínicas de este y apoyados por la percepción de luz o por un examen de potenciales visuales evocados positivo.

Nuevas terapias:

Debido a que las terapias actuales no son inocuas y 100% efectivas, se buscan otras que, solas o en combinación con láser o vitrectomía, produzcan menos daño en la retina y que eventualmente tengan mejores resultados.

Con el mejor conocimiento de la etiopatogenia de la ROP, en que el aumento de los niveles del factor de crecimiento de endotelio vascular (VEGF) se relacionan directamente con la aparición de los vasos de neoformación (angiogénesis), y que el mecanismo mediante el cual el láser actuaría sería por la destrucción de la retina avascular que produce este factor, se están utilizando, aún en etapa de investigación, factores que mediante su unión a VEGF, lo inactivan, con resultados prometedores, pero sin estudios a largo plazo que avalen su inocuidad en prematuros.

Este es el caso de bevacizumab (Avastin), un fragmento de anticuerpo monoclonal que se inyecta en el vitreo y liga todas las isoformas de VEGF. Dado las características del vitreo del prematuro y el alto peso molecular de este fragmento de anticuerpo, disminuye la posibilidad de penetrar a la retina, lo que podría potencialmente afectar el desarrollo de esta y por otra parte tiene menos posibilidad de salir del ojo hacia la circulación general.

La FDA aprobó su uso en las enfermedades oculares neovasculares del adulto y en algunos tipos de cánceres terminales.

3.6 Seguimiento

El Prematuro extremo per se, tiene más probabilidades de desarrollar problemas visuales y esta probabilidad aumenta cuando tiene antecedentes de ROP, aunque esta haya regresado en forma espontánea.

Las complicaciones asociadas a ROP son: Estrabismo, ambliopía, defectos de refracción (especialmente miopía), anisometropía, catarata, glaucoma y desprendimiento de retina.

El 45% de los niños con ROP 3, hayan requerido o no tratamiento, presentarán **miopía magna**, es decir, más de 4 dioptrías al año se vida, con consecuencias negativas si no se diagnostica y trata en forma temprana (Evidencia D Consenso de expertos).

Recomendaciones de seguimiento oftalmológico del pretérmino.

- $\leq 1500g$. y/o < 32 semanas.
- RN sin ROP o ROP II: Control anual hasta los 4 años
- RN con ROP tipo 2: Cada 3 meses hasta el año, luego cada 6 meses hasta los 4 años y anualmente hasta los 18 años

Controles post cirugía:

Oftalmólogo:

- Realizar un primer control entre los 2 y 7 días post operación
- Segundo control a los 14 días
- Luego continuar como ROP tipo 2

- En los controles se realizará fondo de ojo, estudio de campo visual, medición de presión ocular, cover test, evaluaciones de motilidad extrínseca del ojo y evaluación de agudeza visual

Controles por neonatólogo y enfermera de seguimiento según recomendaciones.

- Ante duda de estado visual derivar de inmediato a oftalmólogo
- Medicina física y rehabilitación: aquellos niños con incapacidad visual.
- Lentes: Aproximadamente un 10% de los niños se deberán implementar con lentes y necesitarán cambiarlos anualmente.

Los pacientes afáquicos,

- requieren uso de lentes de contacto semirígidos, los que en promedio se cambian 2 veces el primer año y luego una vez al año.
- Se recomienda proporcionar los implementos necesarios para la mantención diaria de los lentes de contacto y los colirios lubricantes necesarios.

3.7: Alta:

Es importante mantener control oftalmológico cada 2 años después del alta del seguimiento del prematuro extremo, es decir, después de los 7 años.

4. IMPLEMENTACIÓN DE LA GUÍA

4.2 Diseminación

Versiones de esta guía se encontrarán en <http://www.minsal.cl>

4.3 Evaluación del cumplimiento de la guía

Se recomienda evaluar la adherencia a las recomendaciones de la presente guía y los desenlaces de los pacientes mediante alguno(s) de los indicadores siguientes:

- N° de recién nacidos < 1500g. y/o < 32 sem .con al menos un fondo de ojo / Total RN < 1500 g. y/o < 32 sem. mayores de 4 sem de vida
- N° de pacientes con ROP / N° recién nacidos de < 1500g y/o < 32 sem de más de 4 semanas de vida.
- N° de pacientes con ROP quirúrgica/ N° total de pacientes con ROP
- N° de pacientes con ROP quirúrgica bilateral / N° total de pacientes con ROP quirúrgica
- N° de niños con visión < 2/200 / Total recién nacidos de alta < 1500g y/o < 32 sem.
- N° de recién nacidos con ROP > 1500g.y/o 32s. / Total de fondos de ojo > 1500g y/o 32 s

5. DESARROLLO DE LA GUÍA

El año 2005 se publica la primera versión de la guía de Retinopatía, esta es una revisión y adaptación de dicha guía

5.1 Grupo de trabajo

Los siguientes profesionales aportaron en la elaboración de la primera versión de la guía

Grupo de expertos:
Dra. Paola Dorta Salfate
Dra. Ximena Katz Vicuña
Dr. Andrés Kychental Bab
Grupo de asesores:
Oftalmólogos:
Dr. Sergio Galaz Díaz
Dra. Gabriela Iturra
Dr. Cristian Oyarzún
Dr. Ricardo Stevenson Astroza
Dr. Gonzalo Taborga Clerfeuille
Dr. Alejandro Vásquez De Kartzow
Anestesiólogo:
Dra María Eliana Eberhard
Coordinación:
EU Cecilia Reyes Acuña
Dra. Gloria Ramirez
Grupo revisor 2009:
Oftalmólogos:
Dra. Militza González
Dr. Diego Ossandon
Dr. Juan Pablo López
Dr. Ricardo Agurto
Neonatólogos:
Dr. Jorge Flores
Dra. M Teresa Henríquez
Dra. Mónica Morgues
Dra. Dolores Tohá

5.2 Declaración de conflictos de interés

Ninguno de los participantes ha declarado conflictos de interés a los temas abordados en la guía.

Fuente de financiamiento: El desarrollo y publicación de la presente guía han sido financiados íntegramente con fondos estatales.

5.3 Validación de la guía

Esta guía ha sido validada, mediante su utilización desde el año 2005 en los centros neonatales del país.

5.4 Vigencia y actualización de la guía:

Plazo estimado de vigencia: 3 años desde la fecha de publicación. Esta guía será sometida a revisión cada vez que surja evidencia relevante, y como mínimo al término del plazo de vigencia.

ANEXO 1. Hoja de informe de fondo de ojo

RETINOPATIA DEL PREMATURO		ficha:								
Nombre : _____	Procedencia: _____									
Hijo de : _____	Sexo (F, M): _____									
Fecha de Nacimiento: ___/___/___	Peso de Nacimiento (Grs.) _____									
Edad Gestacional (Semanas): _____	Fono Contacto _____									
Fecha: ___/___/___		Examen N: <input style="width: 50px;" type="text"/>								
Edad corregida (sem): _____										
<table style="margin-left: auto; margin-right: auto;"> <tr> <td style="padding-right: 20px;">Zona (I,II,III)</td> <td style="padding-right: 10px;">OD</td> <td>OI</td> </tr> <tr> <td style="padding-right: 20px;">Etapas (1,2,3):</td> <td>_____</td> <td>_____</td> </tr> <tr> <td style="padding-right: 20px;">PLUS (+/-):</td> <td>_____</td> <td>_____</td> </tr> </table>	Zona (I,II,III)	OD	OI	Etapas (1,2,3):	_____	_____	PLUS (+/-):	_____	_____	
Zona (I,II,III)	OD	OI								
Etapas (1,2,3):	_____	_____								
PLUS (+/-):	_____	_____								
Observaciones: _____										
Diagnostico: _____										
Conducta : _____		Examinador: _____								
Fecha: ___/___/___		Examen N: <input style="width: 50px;" type="text"/>								
Edad corregida (sem): _____										
<table style="margin-left: auto; margin-right: auto;"> <tr> <td style="padding-right: 20px;">Zona (I,II,III)</td> <td style="padding-right: 10px;">OD</td> <td>OI</td> </tr> <tr> <td style="padding-right: 20px;">Etapas (1,2,3):</td> <td>_____</td> <td>_____</td> </tr> <tr> <td style="padding-right: 20px;">PLUS (+/-):</td> <td>_____</td> <td>_____</td> </tr> </table>	Zona (I,II,III)	OD	OI	Etapas (1,2,3):	_____	_____	PLUS (+/-):	_____	_____	
Zona (I,II,III)	OD	OI								
Etapas (1,2,3):	_____	_____								
PLUS (+/-):	_____	_____								
Observaciones: _____										
Diagnostico: _____										
Conducta : _____		Examinador: _____								

ANEXO 2. Preparación para fondo de ojo

1. RN en ayunas de 1 hora.
2. Una hora previa al examen dilatar pupila mediante la instilación en cada ojo de 1 gota de Proparacaina 0.5% seguido de 1 gota de Tropicamida 1% y 1 gota de Fenilefrina 2.5% que se repiten a los 5 minutos.
3. Todo el material debe estar estéril.

ANEXO 3. Material requerido para screening de ROP

- Oftalmoscopio binocular indirecto
- Lupa de 20 y 28 dioptrías esférica
- Blefarosrato especial para prematuros estéril
- Identador escleral especial para prematuros estéril
- Cortinas black out u otro material para oscurecer la sala de examen
- Gotas oftálmicas (colirio):
 - Proparacaína en colirio
 - Tropicamida al 1%
 - Fenilefrina al 2.5%
- Jeringa de tuberculina
- Gotas oftálmicas de antibióticos
- Ampollas de solución fisiológica
- Utilidad de las RETCAM para asesoría a distancia

En los centros de referencia nacional debiera haber un video oftalmoscopio y, en lo posible un monitor con fines docentes

ANEXO 4: Niveles de Evidencia y Grados de Recomendación

Tabla 1: Niveles de evidencia

Nivel	Descripción
1	Ensayos aleatorizados
2	Estudios de cohorte, estudios de casos y controles, ensayos sin asignación aleatoria
3	Estudios descriptivos
4	Opinión de expertos

Tabla 2: Grados de recomendación

Grado	Descripción ⁽¹⁾
A	Altamente recomendada, basada en estudios de buena calidad.
B	Recomendada, basada en estudios de calidad moderada.
C	Recomendación basada exclusivamente en opinión de expertos o estudios de baja calidad.
I	Insuficiente información para formular una recomendación.

Estudios de “buena calidad”: En intervenciones, ensayos clínicos aleatorizados; en factores de riesgo o pronóstico, estudios de cohorte con análisis multivariado; en pruebas diagnósticas, estudios con gold estándar, adecuada descripción de la prueba y ciego. En general, resultados consistentes entre estudios o entre la mayoría de ellos.

Estudios de “calidad moderada”: En intervenciones, estudios aleatorizados con limitaciones metodológicas u otras formas de estudio controlado sin asignación aleatoria (ej. Estudios cuasiexperimentales); en factores de riesgo o pronóstico, estudios de cohorte sin análisis multivariado, estudios de casos y controles; en pruebas diagnósticas, estudios con gold estándar pero con limitaciones metodológicas. En general, resultados consistentes entre estudios o la mayoría de ellos.

Estudios de “baja calidad”: Estudios descriptivos (series de casos), otros estudios no controlados o con alto potencial de sesgo. En pruebas diagnósticas, estudios sin gold estándar. Resultados positivos en uno o pocos estudios en presencia de otros estudios con resultados negativos.

Información insuficiente: Los estudios disponibles no permiten establecer la efectividad o el balance de beneficio/daño de la intervención, no hay estudios en el tema, o tampoco existe consenso suficiente para considerar que la intervención se encuentra avalada por la práctica.

REFERENCIAS

1. Informe Técnico Minsal: Recién nacidos con menos de 32 semanas de edad gestacional Quinquenio 2000-2004.
2. Brian W Fleck et al. Retinopathy of Prematurity: Recent Developments. NeoReviews.Vol 10, N°3; c20-c30 January 2009 .
3. G:Baker Hubbard III: Surgical management of retinopathy of prematurity. Current Opinion in Ophthalmology 2008, 19:384-390.
4. Carmen Giannantonio et al. An Epidemiological Analysis of Retinopathy of Prematurity Over 10 Years. J Pediatr Ophthalmol Strabismus 2008;45:162-167.
5. Kyle J.Eliason, BS, J. Dane Osborn, et al. Incidence, progresión, and duration of retinopathy of prematurity in Hispanic and White non-Hispanic infants Journal of AAPOS 2007, 11:447-451.
6. EM Lad, T C Nguyen, et al. Retinopathy of prematurity in the United States.. Ophthalmology 2008;92:320-325.
7. Helen A.Mintz-Hittner and Leah M. Best. Antivascular endothelial growth factor for retinopathy of prematurity. Current Opinion in Pediatrics 2009,21:182-187.
8. Eun Jee Chung, Ji Hyun Kim, Hyun Seok Ahn, Hyoung Jun Koh. Combination of laser photocoagulation and intravitreal bevacizumab (Avastin[®]) for aggressive zone I retinopathy of prematurity Graefes Arch Clin Exp Ophthalmol.2007,245:1727-1730.
9. Geeta A.lalwani, Audina M Berrocal, Timothy G Murray, et al. Off-Label use of intravitreal Bevacizumab (Avastin) for salvage treatment in progressive threshold retinopathy of prematurity. Retina 2008.28;3: S13-S18.
10. Parag K Shah, V Narendran, et al. Intravitreal bevacizumab (Avastin) for post laser anterior segment ischemia in aggressive posterior retinopathy of prematurity. Indian J Ophthalmology 2007;55:75-6.
11. Shigeru Honda-Hiroaki Hirabayashi-Yasutomo Tsukahara -Akira Negi. Acute contraction of the proliferative membrane after an intravitreal injection of bevacizumab for advanced retinopathy of prematurity. Graefes Arch Clin Exp Ophthalmol.2008;246; 1061-1063.